



Dr. A. E. Telli

Kongenital Lateral Eksikliğinin Tedavisinde Begg Mekanîği

Prof. Dr. Semra CİĞER*

Yrd. Doç. Dr. Aslı Ender TELLİ*

ÖZET: Maksiller lateraller üçüncü azı dişlerinden sonra en sıklıkla kongenital olarak eksik olan dişlerdir. Kongenital lateral eksikliği olguları ya eksik lateralin yerinin ortodontik olarak kapatılması ile veya pratetik restorasyon için bu dişlere yer açılması ile tedavi edilir. Tedavi yönteminin seçiminde malokluzyon birinci derecede etkilidir. Hastadaki malokluzyonun özelliklerinin ve kapanışın yanında kaninlerin rengi, şekli, boyutu, konumu da tedavi planlamasını etkilemektedir. Özellikle Sınıf II, II Div. 1 ve Sınıf I anterior çapraşıklık olguları laterallerin yerinin ortodontik olarak kapatılması açısından en uygun olgulardır. Bu olgularda sabit ortodontik tekniklerle mevcut malokluzyonun tedavisinin yanısıra kaninlerin lateral yerine taşınması ve lateral formu verilmesi de amaçlanır. Bu makalede Sınıf II Div. 1 iskeletsel özellikler gösteren ve kongenital lateral eksikliği olan bir olgumuzun Begg mekanîği ile tedavisi sunulacaktır. Bu olgunun tedavisi sırasında Begg mekanîğinde yapılan değişiklikler tartışılacaktır.

Anahtar Kelimeler: Kongenital lateral eksikliği, Begg mekanîği.

SUMMARY: BEGG MECHANICS IN TREATMENT OF CONGENITALLY MISSING LATERAL INCISOR. The maxillary lateral incisors are the most frequently missing teeth after the third molars. The cases with congenitally missing lateral incisors are treated either by orthodontically closing the spaces or by space regaining for prosthetic restorations. Malocclusion is the most effective factor for selecting the treatment method. Besides the characteristics of the malocclusion and interdigitation, the colour, the shape, the size and the position of the canines effect the treatment planning. In particular, Class II Div. 1 and Cl. I anterior crowding cases are the most convenient cases for orthodontically closing the missing lateral spaces. In these cases besides the treatment of the present malocclusion the reshaping of the canines is aimed and these teeth are moved to lateral spaces. In this article the treatment of a Cl. II Div. 1 malocclusion case with congenitally maxillary missing lateral incisor with Begg technique will be presented. The changes and variations of the Begg mechanics applied for this case will be discussed.

Key Words: Congenitally missing lateral incisor, Begg mechanics.

GİRİŞ

Maksiller lateraller üçüncü molarlardan sonra en sıklıkla eksik olan dişlerdir. Bazen tek bazen de çift taraflı eksik olabilirler. Tek taraflı eksiklik durumlarında diğer taraftaki lateralin de kama şeklinde olması yada dilasere olması olasılığı büyüktür (8).

Genelde bu dişlerin eksikliği estetik açıdan sorun yaratabilir, maksiller dişlerde düzensizliklere yol açabilir ve okluzyonu olumsuz şekilde etkileyebilir.

Tedavide iki seçenek vardır; bu dişlerin yerinin ortodontik olarak kapatılması veya protetik restorasyon için yer açılması.

* H.Ü. Dişhekimliği Fakültesi Ortodonti Anabilim Dalı Öğretim Üyesi.

Tedavi kararını etkileyen en önemli faktör hastadaki mevcut malokluzyonun özellikleridir.

Özellikle mandibuler premolarların çekiminin gerekli olduğu olgularda üst arkta laterallerin yerinin ortodontik olarak kapatılması önerilir. Bu olgular Cı II Div. 1 veya mandibuler dişlerde ileri itimin ve çapraşıklığın olduğu Cı I olgulardır (1, 2, 14). Bazen alt premolar yerine alt lateral çekimi de yapılabilir.

Bazı durumlarda mandibulada diş çekimi gerekme- se bile maksillada laterallerin yeri ortodontik olarak kapatılabilir. Bu özellikle molar ilişkisinin Cı II veya baş- başa konumda olduğu olgularda geçerlidir (7).

Protez için yer açılması ise mandibulada diş çekimine gerek olmayan Sınıf I olgularda ve Sınıf III olgularda endikedir. Bu durumda genelde lateralın yeri açılır ve santral-kanin arası restorasyon yapılırsa da bazı durumlarda kanin lateral yerine taşınabilir ve protetik restorasyon premolar-kanin arasında uygulanır (1,2).

Tedavi planlamasında mevcut malokluzyonun yanısıra kaninlerin rengi, konumu, üst dudağın uzunlu- ğu, diş boyutları da tedavi planını etkileyen ikincil faktörlerdir (7, 10, 14).

Kaninin lateral yerine alınmasının düşünüldüğü olgularda hem estetik açıdan hem de fonksiyonel açıdan kaninin möllenmesi gereklidir (10, 14).

Yine üst premolarlar da okluzyonu etkilemeyecek şekilde kaninin formuna benzetilmeye çalışılır (10).

Bu yazımızda kliniğimizde Begg mekaniği ile tedavi edilen Sınıf II Div. 1 malokluzyon özellikleri gös- teren ve kongenital lateral eksikliği olan bir olgumuz sunulmuştur. Bu olguda Begg mekaniğini seçmemizdeki etkenler ve rutin Begg uygulamalarından farklı olan uygulamalar belirtilmiştir.

OLGU

Hasta F.K. 13 yaşında kız çocuğu. Kliniğimize dişlerindeki çapraşıklık nedeniyle başvurdu. Yapılan ağız dışı muayenesinde profilin konveks olduğu gözlendi (Şekil 1 a, b).

Ağız içi muayenede hastanın sürekli dişlenmeye geçtiği gözlendi. Anterior bölgede 4.5 mm. overbite ve 5 mm. overjet mevcuttu.

Molarlar sağda ve solda Cı I, kaninler ise Sınıf II ilişkide idi. Üst ve alt anterior bölgede çapraşıklık vardı. $\overline{111}$ henüz ağızda idi, $\overline{5}$ linguale doğru indifa etmişti. $\overline{3}$ mezialden indifa etmişti. $\overline{2}$ ise kama lateraldi. $\overline{2}$ ve $\overline{5}$ ise ağızda mevcut değildi (Şekil 1 c, d, e). Yapılan radyolojik incelemede $\overline{5}$ in yönünün mezio-lingual yön- de saptığı ve gömülü olduğu saptandı. $\overline{2}$ ise kongenital olarak eksikti.

Hays-Nance analizinde maksillada + 12 mm. yer fazla- lığı, mandibulada ise -5 mm. yer darlığı olduğu görüldü.

Sefalometrik incelemede: SNA = 86°, SNB = 77°, ANB = 9° ile Sınıf II iskeletsel özellikler göstermek- teydi. Üst keserler palatinal, alt keserler ise labiale eğimli idi. Olgu GoGnSn = 30° ile horizontal büyüme yönü göstermekte idi (Şekil 2).

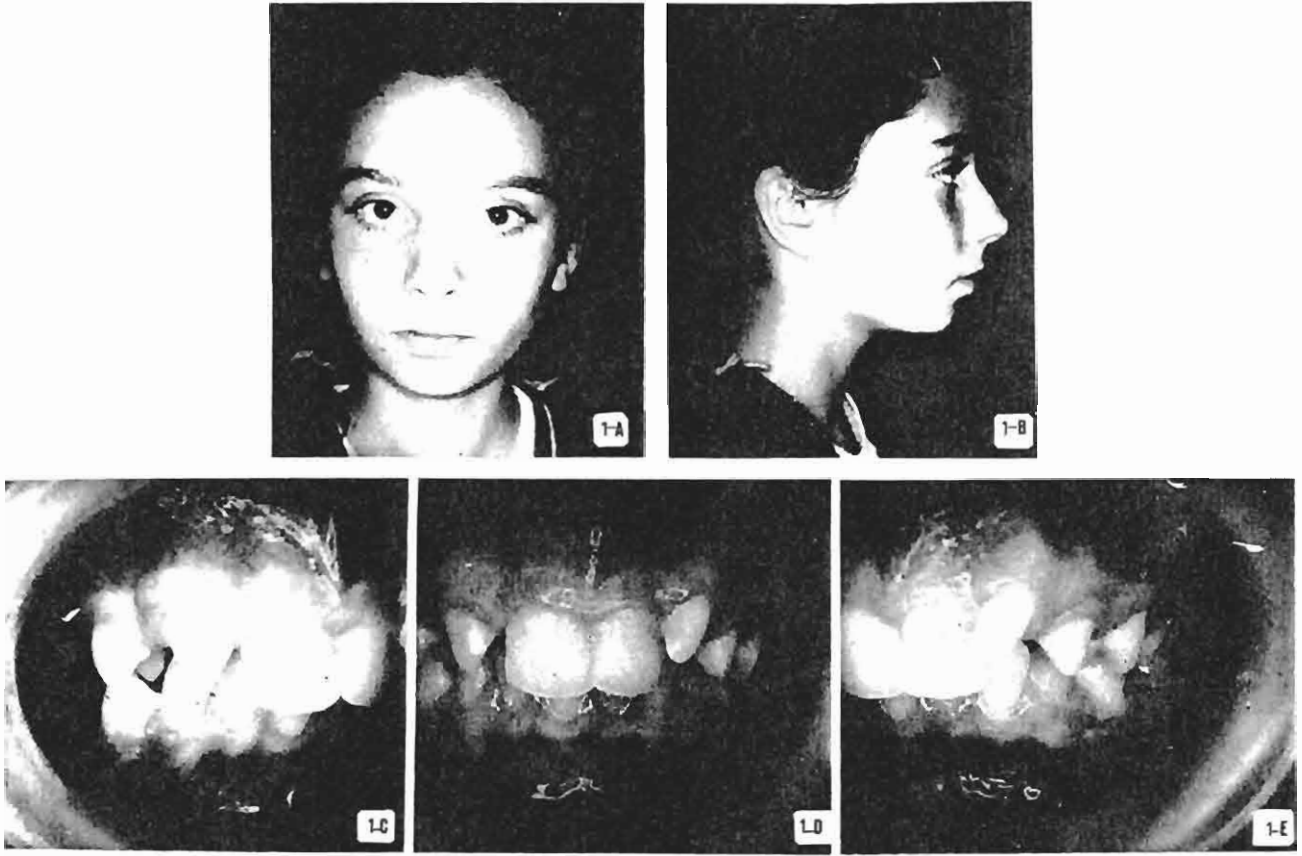
Tedavi Planı: Hastadan $\frac{2 \text{ III}}{4 \mid 4}$ nolu dişlerin

çekimi düşünüldü. Meziale doğru süren $\overline{3} \mid \overline{3}$ e lateral $\overline{4} \mid \overline{4}$ e kanin formu verilmesi ve olgunun Cı I molar ve kanin ilişkisinde bitirilmesi planlandı.

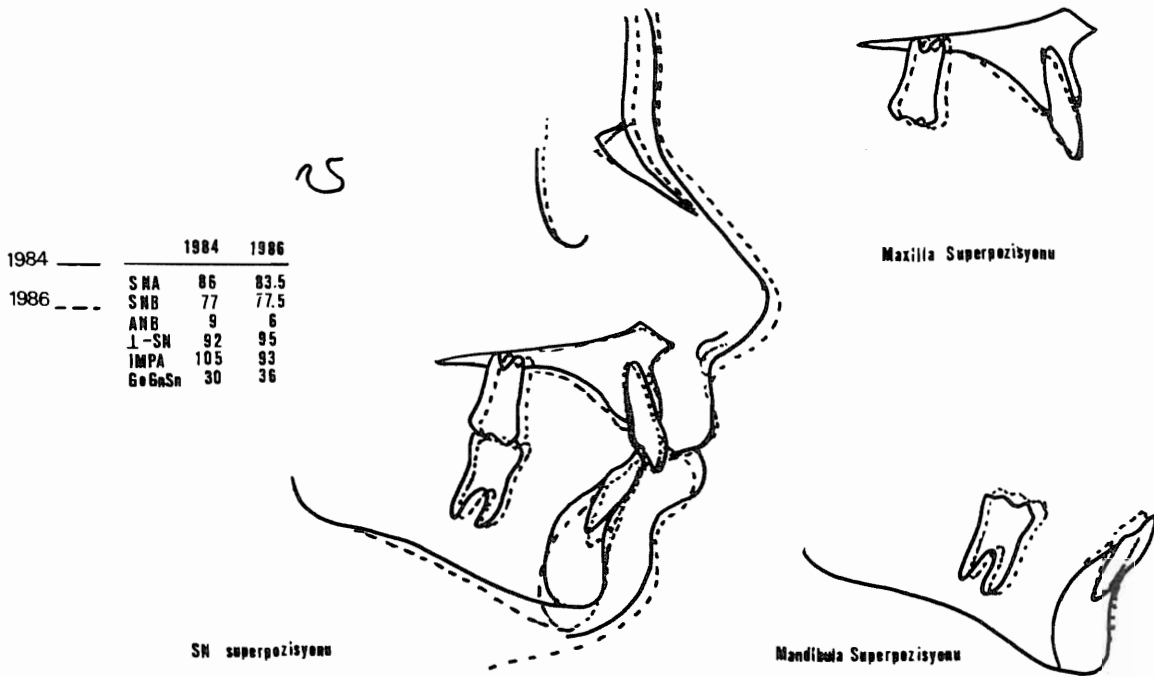
Uygulanan Tedavi : $\frac{2 \text{ III}}{4 \mid 4}$ ün çekiminden son-

ra cerrahi olarak $\overline{5}$ in üzeri açtırıldı ve bu dişin sürme- si beklendi. Daha sonra hastaya Begg mekaniği ile teda- vi edilmek üzere alt ve üst bonding yapıldı ve 1. devre 0.016 inch.lik looplu ark uygulandı. Üst arkta kanin kanin arası looplar kantraksiyon yapacak şekilde aktive edildi. Hastaya 2.5 inch-ounce kuvvetinde Cı II elastik kullanıldı. 2.5 ay sonra ark telleri değiştirildi ve üstte looplar azaltılırken altta loopsuz bir arka geçildi. Üst kaninler elastik iplikle intermaksiller hooklara bağlandı. Üst kaninler meziale taşındıktan sonra premolarlar ark- lara bağlandı. 8 ay sonra 2. devreye geçildi. Bu arada kanine lateral formu vermek için bukkal, insizal ve palatinal yüzeylerinden selektif mölleme yapıldı. Birin- ci küçük azı dişlerinin palatinal tüberküleri möllenerek, kanin formu verildi.

2. Devrede 0.020 inch yuvarlak loopsuz düz arklar uygulandı. Cı II elastiklerin yanısıra Cı I elastiklerde verildi. Cı I elastiklerin kuvveti 6 ounce idi. Böylece maksiller posterior dişlerin mezializasyonu yapıldı. İkinci devrenin başında ankraj bükümleri azaltıldı. Bunun da posterior dişlerin kaymasına yardımcı olacağı düşünüldü. İkinci devrenin sonunda ankraj bükümleri tamamen kaldırıldı. $\overline{654} \mid \overline{456}$ nolu dişlerdeki meziale



Şekil 1. Tedavi Başlangıcında Ağız Dışı ve İçi Görünüm.

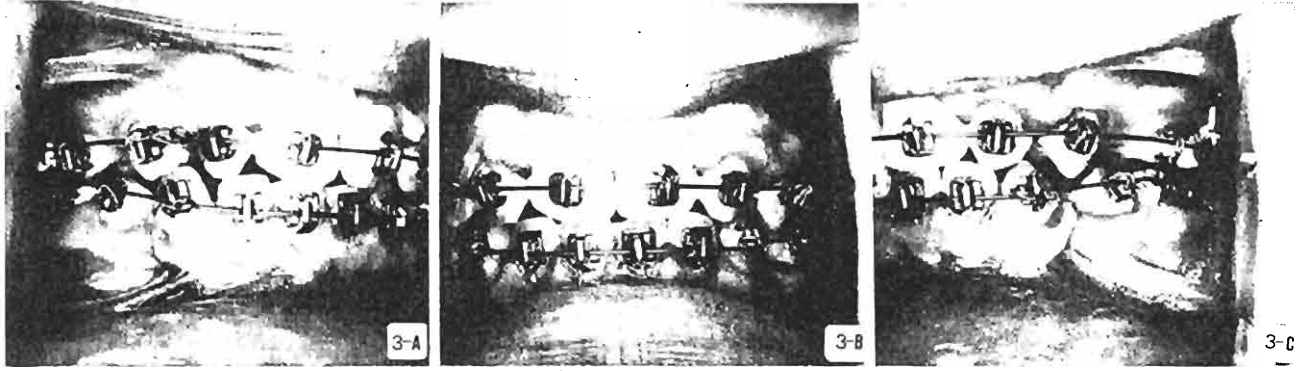


Şekil 2. Tedavi Başlangıcında ve Bitiminde Sefalometrik Filmlerin Çakıştırılması

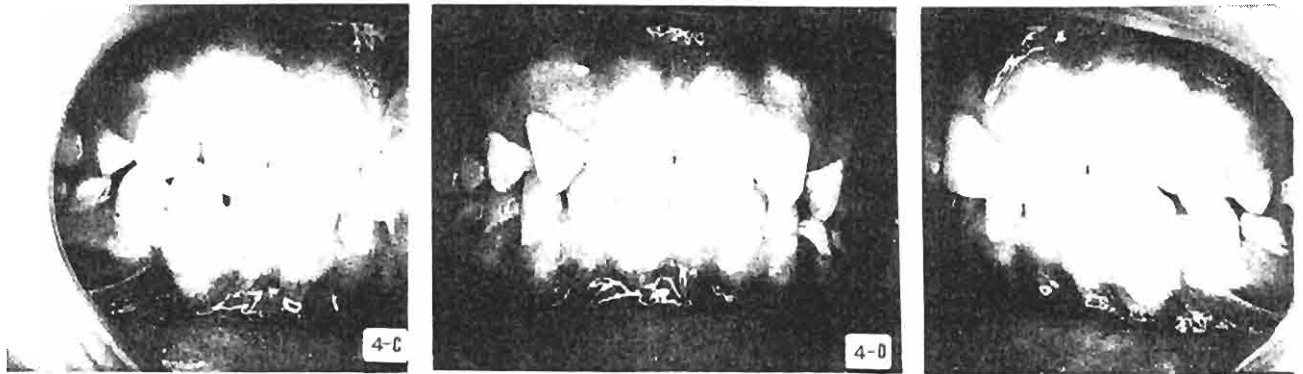
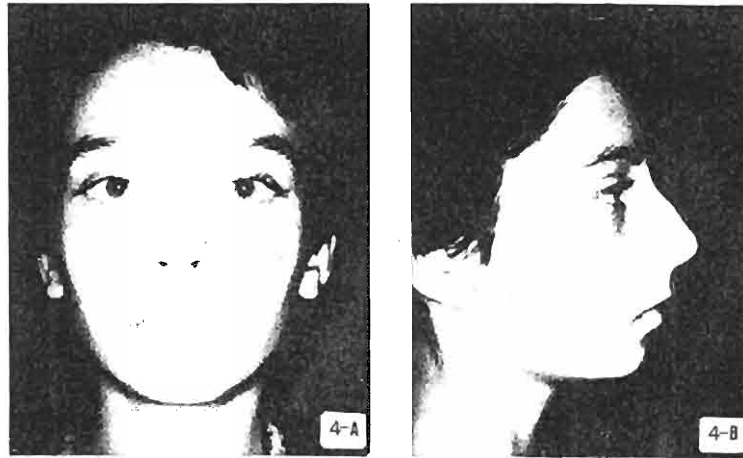
hareket sırasında rotasyonları önlemek için palatinalden de elastik ipliklerle bağlamalar yapıldı. Şekil 3 ikinci devrede hastaya uygulanan Begg mekaniğini göstermektedir. 10 ay sonunda ikinci devreden üçüncü devreye geçildi. $\frac{543}{53} \mid \frac{345}{35}$ nolu dişlere uprighting springler uygulanarak üst dişlerin distal kök eğimleri düzeltildi. Altta ise $\frac{3}{3} \mid \frac{3}{3}$ lerin mezial, $\frac{5}{5} \mid \frac{5}{5}$ lerin ise distal kök eğimleri düzeltildi.

Bu arada torking auxiliary aktive edildi. 4 ay sonra 2 ay kadar kısa sürede 1. devreye geçilerek tedavi bitirildi.

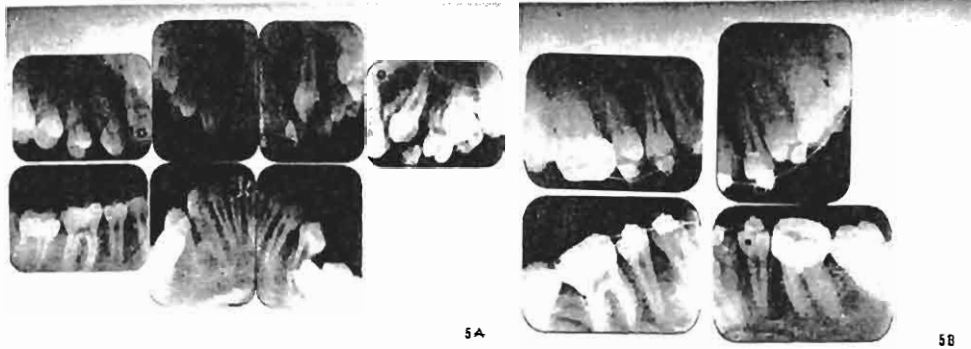Tedavi sonunda hastanın ağız dışı ve ağız içi resimleri Şekil 4 te görülmektedir. Tedavi ile meydana gelen sefalometrik değişiklikler Şekil 2 de, tedavi başı ve sonuna ait periapikal radyograflar ise Şekil 5 te görülmektedir.



Şekil 3. Tedavinin İkinci Devresinde Ağız İçi Görünüm.



Şekil 4. Tedavi Bitiminde Ağız Dışı ve Ağız İçi Görünüm



Şekil 5. Olgunun Tedavi Başı ve Sonu Periapikal Radyografları.

TARTIŞMA

İlk kez 1956 da R.P. Begg tarafından tanıtılan Begg mekaniği çekimli ve çekimsiz tüm malokluzyonların tedavisinde etkin olarak kullanılan bir tedavi yöntemidir. Özellikle Sınıf I anterior çapraşıklık olgularının ve derin örtülü kapanış gösteren CI II Div. 1 malokluzyonlarının tedavisinde çok etkilidir (2, 6, 11, 12).

Tekniğin en önemli avantajı derin örtülü kapanışı, anterior çapraşıklığı ve üst ileri itimi hızla düzeltmesidir. Ark telinde friksiyonun minimal olması bu teknikle tedavi edilen olgularda diş hareketlerini kolaylaştırmaktadır. Ankraj bükümleri ve CI II elastiklerin yardımı ile örtülü kapanışın açılması posterior dişlerde hareketin daha kolay yapılmasını sağlar.

Begg tekniğini savunun araştırmacılar sürekli uygulanan hafif kuvvetlerle fizyolojik diş hareketi elde edildiğini belirtmektedirler (4, 6).

Burada sunduğumuz olguda Begg tekniğinin tercinde özellikle örtülü kapanışın açılmasındaki üstünlüğü etkili olmuştur. Ayrıca olgumuzda kaninin ve tüm posterior dişlerin meziale hareket ettirilmesini de posterior bölgede okluzyonun tedavinin ilk devresinde açılması kolaylaştırmıştır.

Olgumuzda 2] nin eksik oluşunun lanısına [2 nin de kama şeklinde oluşu nedeniyle çekimi yapılmıştır. Anterior bölgeden yapılan diş çekimleri, örtülü kapanışın artmasına neden olmaktadır.

Edge-wise tekniğinde kalın köşeli tellerle örtülü kapanışın fazla olduğu olgularda gömülme hareketi sırasında kök rezorbsiyonu ortaya çıkabilmektedir. Lateral yerine alınan kaninlerin kompakt kemik bölgesine yaklaşımları nedeniyle bu dişlerde kök rezorbsi-

yonunun fazla olabileceği düşünülerek Edge-wise mekaniği yerine daha hafif kuvvetler uygulayan Begg mekaniği tercih edilmiştir.

Bu olguda rutin Begg mekaniğinden farklı olarak özellikle ikinci devrede maksillada intramaksiller elastiklerin kuvveti arttırılmıştır. Ankraj bükümleri de azaltılmıştır. Bu bükümler ikinci devre sonunda tamamen kaldırılmıştır. Ankraj bükümleri ile molarlarda meziale hareket engellenmektedir. Bu bükümlerin azaltılması ve 2. devre sonuna doğru da kaldırılması ile posterior dişlerin meziale hareketi kolaylaşmıştır.

Begg farklı kuvvetler kavramına göre posterior dişlerin meziale hareketi istendiği durumlarda kuvvet miktarının arttırılması gerektiğini belirtmiştir (5).

III. devrede ise rutin Begg tekniğinden farklı olarak 543 | 345 nolu dişlere uygulanan uprighting spring-

ler bu dişlerin tümünde tedavi ile meydana gelen distal kök eğimini meziale doğru değiştirecek şekilde uygulanmıştır.

Protetik olarak tedavi edilen olgulara nazaran ortodontik olarak lateral yerinin kapatıldığı olgularda hastanın ömür boyu protez taşımasını getireceği sorunlar görülmez. Ortodontik olarak tedavi olan bu olgularda da kanine lateral formu verilmesinin forksiyonel okluzyon, interdigitasyon ve estetik üzerinde etkisi vardır.

Tuerson (13) kaninlerde yapılacak mezial, distal, labial ve palatinal mölleme ile bu dişlerin doğal laterallere benzeyebileceğini belirtmiştir. Ancak bazı durumlarda özellikle kaninler çok sivri ise kompozit restorasyon gerekebilir.

Araştırmacılar kaninlere lateral formu verilen olgularda premolarlara da kanin formu verilmesi ile kabul edilebilir bir fonksiyonel ilişki sağlanabileceğini belirtmişlerdir (7, 9, 13).

Bizim olgumuzda da kaninin formu mölleme ile laterale oldukça benzemiştir. Premolarda da uygun mölleme ile okluzyonda sorun yaratılmamıştır. Dişlerin ideal aksial eğimleri de yine okluzyonu olumlu yönde etkilemiştir.

Bu olguda Begg tekniğinin seçilmesi ile çok kısa sürede overjet, overbite ve C1 II molar ilişkisi düzeltilmiş ve hastaya dengeli bir okluzyon ve iyi bir estetik görünüm kazandırmıştır.

YARARLANILAN KAYNAKLAR

1. Asher, C., and Lewis, D.II: *The integration of orthodontic and restorative procedures in cases with missing maxillary incisors*. Br. Dent. J. April, 5: 241-245, 1986.
2. Aytan, S., Ciğer, S., Yukay, F., ve Tokatlı, M.: *Kongenital lateral eksikliğinde çok yönlü yaklaşım*. H.Ü. Dişhekimliği Fakültesi Dergisi, 9: 201-210, 1985.
3. Aytan, S., Yukay, F., ve Ciğer, S.: *Begg ortodonti Tekniği*. H.Ü. Diş Hek. Fak. Dergisi, 1: 2-21, 1977.
4. Barton, K.A.: *Overbite changes in the Begg and Edgewise techniques*. Am. J. Orthod., 62: 48-55, 1972.
5. Begg, P.R., and Kesling, P.C.: *Begg Orthodontic Theory and Technique*. 3 rd ed. W.B. Saunders Co., Philadelphia, 1977.
6. Cadman, G.R.: *A vade mecum for the Begg technique: Technical principals*. Am. J. Orthod., 67: 477-512, 1975.
7. Mc. Neill, W.R., and Joondeph, D.R.: *Congenitally Absent Maxillary Lateral Incisor: Treatment Planning Considerations*. Angle Orthod., 43: 24-29, 1973.
8. Muller, T.P., Hill, I.N., Petersen, A.S., and Blayney, J.R.: *A survey of congenitally missing permanent teeth*. J.Am. Dent. assoc., 81: 101-107, 1970.
9. Nordquist, G.G., and Mc. Heill, R.W.: *Orthodontic versus restorative treatment of congenitally absent lateral incisor. Long term periodontal and occlusal evaluation*. J. Periodontal., 46: 139-143, 1975.
10. Schwainger, B., and Shaye, R.: *Management of cases with upper incisors missing*. Am. J. Orthod., 71: 396-405, 1977.
11. Thompson, W.J.: *Current application of Begg mechanics*. Am. J. Orthod., 62: 245-271, 1972.
12. Thompson, W.J.: *Begg and Straight wire A combination approach to treatment*. Am. J. Orthod., 79: 591-609, 1981.
13. Tuverson, D.: *Orthodontic treatment using canines in place of missing maxillary lateral incisors*. Am. J.Orthod., 58: 109-127, 1970.;
14. Zachrisson, B.U.: *Improving orthodontic results in cases with maxillary incisors missing*. Am. J. Orthod., 73: 274-289, 1978.;

Yazışma Adresi:

Yrd. Doç. Dr. Aslı Ender TELLİ,
H.Ü. Dişhekimliği Fakültesi;
Ortodonti Anabilim Dalı
ANKARA

Bu makale, Yayın Kurulu tarafından 12/04/1989 tarihinde yayına kabul edilmiştir.